

EUROPEJSKIE WYTYCZNE NA TEMAT ZAPALENIA ZATOK PRZYNOSOWYCH I POLIPÓW NOSA 2012

Podręczny przewodnik

Wytske J. Fokkens, Valerie J. Lund, Joachim Mullol, Claus Bachert i in.



Pocket Guide

EPOS

European Position Paper
on Rhinosinusitis and
Nasal Polyps 2012

Reference

Fokkens WJ, Lund VJ, Mullol J, Bachert C, Alobid I, Baroody F, et al. European Position Paper on Rhinosinusitis and Nasal Polyps 2012. *Rhinol Suppl.* 2012 Mar(23): 1-298.;

www.rhinologyjournal.com; www.ep3os.org.

Wytske J. Fokkens

Chair

*Department of Otorhinolaryngology
Amsterdam Medical Centre
PO Box 22660
1100 DD Amsterdam
The Netherlands
Email: w.j.fokkens@amc.nl
www.ep3os.org*

Valerie J. Lund

Londyn, W. Brytania

Joachim Mullol

Barcelona, Hiszpania

Claus Bachert

Ghent, Belgia

Isam Alobid

Barcelona, Hiszpania

Fuad Baroodi

Chicago, USA

Noam Cohen

Pensylwania, USA

Anders Cervin

Helsinborg, Szwecja

Richard Douglas

Auckland, Nowa Zelandia

Philippe Geevaert

Ghent, Belgia

Christos Georgalas

Amsterdam, Holandia

Herman Goossens

Edegem, Belgia

Richard Harvey

Sydney, Australia

Peter Hellings

Leuven, Belgia

Claire Hopkins

Londyn, W. Brytania

Nick Jones

Nottingham, W. Brytania

Guy Joos

Ghent, Belgia

Livije Kalogjera

Zagrzeb, Chorwacja

Bob Kern

Chicago, USA

Marek Kowalski

Łódź, Polska

David Price

Aberdeen, W. Brytania

Herbert Riechelmann

Innsbruck, Austria

Rodney Schlosser

Charleston, USA

Brent Senior

Chapel Hill, USA

Mike Thomas

Southampton, W. Brytania

Elina Toskala

Filadelfia, USA

Richard Voegels

São Paulo, Brazylia

De-Yun Wang

Singapur

Peter John Wormald

Adelaide, Australia

PRZEDMIOT I CELE	6
-------------------------	---

KLINICZNA DEFINICJA OSTREGO I PRZEWLEKŁEGO ZAPALENIA ZATOK PRZYNOSOWYCH Z i BEZ POLIPÓW NOSA	7
---	---

OSTRE ZAPALENIE ZATOK PRZYNOSOWYCH	8
---	---

PRZEWLEKŁE ZAPALENIE ZATOK PRZYNOSOWYCH	15
--	----

PIŚMIENNICTWO

Fokkens W.J., Lund V.J., Mullol J., Bachert C., Alobid I., Baroody F., et al. European Position Paper on Rhinosinusitis and Nasal Polyps 2012. Rhinol Suppl. 2012 Mar(23): 1-298.

www.rhinologyjournal.com; www.ep3os.org.

Przedruk za zgodą redakcji Journal of Rhinology.
Tłumaczenie dr med. Mariola Zagor

KATEGORIE DOWODU

Zapalenia zatok przynosowych są ważnym i narastającym problemem, który obciąża finansowo całe społeczeństwo. Niniejszy przewodnik zawiera zalecenia dotyczące diagnostyki i leczenia tych schorzeń, opracowane na podstawie wiarygodnych i aktualnych publikacji. Dokument, na którym oparto ten przewodnik, jest przeglądem współczesnej wiedzy, skierowanym zarówno do lekarza specjalisty, jak i lekarza podstawowej opieki zdrowotnej. Ma on na celu:

- przekazanie współczesnej wiedzy na temat zapaleń zatok przynosowych oraz polipów nosa,
- zapewnienie udokumentowanego przeglądu wiedzy na temat metod diagnostycznych, opracowanego na podstawie wiarygodnych i aktualnych publikacji,
- zapewnienie udokumentowanego przeglądu wiedzy na temat dostępnych metod leczenia, opracowanych na podstawie wiarygodnych i aktualnych publikacji,
- zaproponowanie schematów postępowania terapeutycznego,
- zaproponowanie wskazówek oceny wyników prowadzonych badań.

- Ia – dowód z metaanaliz badań randomizowanych z kontrolą.
- Ib – dowód z przynajmniej jednego badania randomizowanego z kontrolą.
- IIa – dowód z przynajmniej jednego badania kontrolowanego bez randomizacji.
- IIb – dowód z przynajmniej jednego badania typu półdoświadczalnego.
- III – dowód z badań niedoświadczalnych – opisowych, np. badań porównawczych, opisujących związki czy przypadki kliniczne.
- IV – dowód z raportów komisji eksperckich lub opinii czy też doświadczenia klinicznego uznanych autorytetów lub obydwu jednocześnie.

SILA ZALECENIA

- A – bezpośrednio oparte na dowodzie kategorii I.
- B – bezpośrednio oparte na dowodzie kategorii II lub zalecenie wynikające z dowodu kategorii I.
- C – bezpośrednio oparte na dowodzie kategorii III lub zalecenie wynikające z dowodu kategorii I lub II.
- D – bezpośrednio oparte na dowodzie kategorii IV lub zalecenie wynikające z dowodu kategorii I, II lub III.

KLINICZNA DEFINICJA OSTREGO I PRZEWLEKŁEGO ZAPALENIA ZATOK PRZYNOSOWYCH Z I BEZ POLIPÓW NOSA

ZAPALENIE ZATOK PRZYNOSOWYCH U DOROSŁYCH

Zapalenie zatok przynosowych u **dorośli** określane jest jako:

- zapalenie błony śluzowej nosa i zatok przynosowych, które charakteryzuje się występowaniem dwóch lub więcej objawów, z których jednym powinna być niedrożność nosa lub katar (przedni/tylny):
 - ± ból/uczucie rozpierania twarzy
 - ± zaburzenia węchu

oraz

- stwierdzenie w badaniu endoskopowym jam nosa:
 - polipów nosa

i/lub

- obecności wydzieliny śluzowo-ropnej pierwotnie w przewodzie nosowym środkowym

i/lub

- obrzęku/niedrożności pierwotnie występującej w przewodzie nosowym środkowym

oraz/lub

- stwierdzenie zmian chorobowych w obrazach tomografii komputerowej:
 - obecność zmian zapalnych błony śluzowej w obrębie kompleksu ujściowo-przewodowego.

Czas trwania choroby

Ostre zapalenie zatok przynosowych:
– poniżej 12 tygodni:
– całkowite ustąpienie objawów.

ZAPALENIE ZATOK PRZYNOSOWYCH U DZIECI

Zapalenie zatok przynosowych u **dzieci** określane jest jako:

- zapalenie błony śluzowej nosa i zatok przynosowych, które charakteryzuje się występowaniem dwóch lub więcej objawów, z których jednym powinna być niedrożność nosa lub katar (przedni/tylny):
 - ± ból/uczucie rozpierania twarzy
 - ± **kaszel**

oraz

- stwierdzenie w badaniu endoskopowym jam nosa:
 - polipów nosa

i/lub

- obecności wydzieliny śluzowo-ropnej pierwotnie w przewodzie nosowym środkowym

i/lub

- obrzęku/niedrożności pierwotnie występujących w przewodzie nosowym środkowym

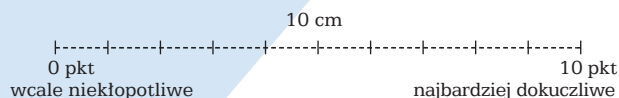
oraz/lub

- stwierdzenie zmian chorobowych w obrazach tomografii komputerowej:
 - obecność zmian zapalnych błony śluzowej w obrębie kompleksu ujściowo-przewodowego.

OSTRE ZAPALENIE ZATOK PRZYNOSOWYCH

W celu oceny stopnia nasilenia objawów chory proszony jest o zaznaczenie na wizualnej skali analogowej (VAS) odpowiedzi na pytanie:

Jak kłopotliwe są dla Pani/Pana objawy zapalenia zatok przynosowych?



VAS > 5 pkt wpływa na jakość życia chorego.

Nasilenie procesu chorobowego u dorosłych i u dzieci

– oceniane jest na podstawie wizualnej skali analogowej (ang. *visual analogue scale* – VAS, 0–10 pkt), która określa całkowite nasilenie objawów.

Wyróżnia się trzy postacie choroby:

- POSTAĆ ŁAGODNA = VAS 0–3 pkt
- POSTAĆ UMIARKOWANA = VAS > 3–7 pkt
- POSTAĆ CIĘŻKA = VAS > 7–10 pkt.

Ostre zapalenie zatok przynosowych u dorosłych (*acute rhinosinusitis* – ARS) jest definiowane jako nagłe wystąpienie 2 lub więcej objawów:

- niedrożności nosa
- wydzieliny z nosa (katar przedni/tylny):
 - ± bólu/uczucia rozpierania twarzy
 - ± zaburzeń węchu

czas trwania < 12 tygodni:

- z okresami bezobjawowymi, jeżeli problem ma charakter nawrotowy
- z możliwością konsultacji telefonicznej lub wywiadem bezpośrednim, uwzględniającym pytania dotyczące objawów alergicznych (tj. kichanie, wodnisty wyciek z nosa, świąd nosa oraz oczu z łzawieniem).

ARS może wystąpić raz lub kilka razy w określonym czasie. Z reguły ARS jest wyrażane w epizodach/rok, ale pomiędzy epizodami objawy muszą zupełnie ustąpić, aby rozpoznać prawdziwe nawrotowe ARS.

Ostre zapalenie zatok przynosowych u dzieci (*acute rhinosinusitis* – ARS) jest definiowane jako nagłe wystąpienie 2 lub więcej objawów:

- niedrożności nosa
- lub przebarwionego kataru*
- lub kaszlu (w ciągu dnia lub w nocy)

czas trwania < 12 tygodni:

- z okresami bezobjawowymi, jeżeli problem ma charakter nawrotowy
- z możliwością konsultacji telefonicznej lub wywiadem bezpośrednim, uwzględniającym pytania dotyczące objawów alergicznych (tj. kichanie, wodnisty wyciek z nosa, świąd nosa oraz oczu z łzawieniem).

Przeziębienie/ostre wirusowe zapalenie zatok przynosowych jest definiowane jako utrzymywanie się objawów poniżej 10 dni.

Ostre powirusowe zapalenie zatok przynosowych jest definiowane jako nasilenie się objawów po 5 dniach lub utrzymywanie się objawów powyżej 10 dni z całkowitym czasem trwania poniżej 12 tygodni.

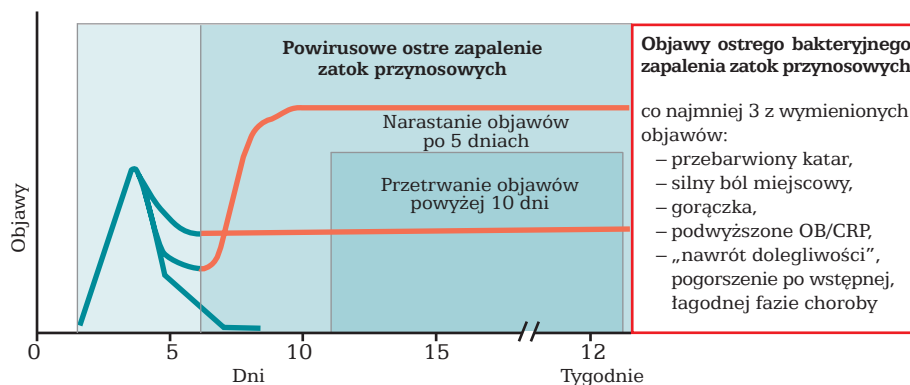
Ostre bakteryjne zapalenie zatok przynosowych (*acute bacterial rhinosinusitis* – ABRS) jest definiowane po wystąpieniu co najmniej 3 objawów:

- przebarwionego kataru* (z jednostronną przewagą) i ropnej wydzieliny w jamach nosa
- silnego bólu miejscowego (z jednostronną przewagą)
- gorączki (> 38°C)
- podwyższonego OB/CRP
- „nawrotu dolegliwości” (tzn. pogorszenia po wstępnej, łagodnej fazie choroby).

*ang. *discoloured discharge*

OSTRE ZAPALENIE ZATOK PRZYNOSOWYCH

DEFINICJA OSTREGO ZAPALENIA ZATOK PRZYNOSOWYCH Narastanie objawów po 5 dniach choroby lub przetrwanie objawów powyżej 10 dni, nie dłużej niż 12 tygodni



DEFINICJE

Przewlekłe zapalenie zatok przynosowych u dorosłych (z polipami lub bez polipów nosa) jest definiowane jako:

obecność 2 lub więcej objawów, z których jednym powinna być niedrożność nosa lub katar (przedni/tylny):

- ± ból/uczucie rozpierania twarzy
- ± upośledzenie/utrata węchu

czas trwania ≥ 12 tygodni:

- z możliwością konsultacji telefonicznej lub wywiadem bezpośrednim
- powinny być zawarte pytania dotyczące występowania objawów alergii (tj. kichanie, wodnisty wyciek z nosa, świąd nosa oraz oczu z łzawieniem).

Przewlekłe zapalenie zatok przynosowych z polipami nosa (*Chronic Rhinosinusitis with Nasal Polyps – CRSwNP*): przewlekłe zapalenie zatok przynosowych definiowane jak wyżej oraz ponadto stwierdzenie, w obu jamach nosa polipów w przewodzie nosowym środkowym, w badaniu endoskopowym.

Przewlekłe zapalenie zatok przynosowych bez polipów nosa (*Chronic Rhinosinuitis without Nasal Polyps – CRSsNP*): przewlekłe zapalenie zatok przynosowych definiowane jak wyżej oraz brak endoskopowego uwidocznienia polipów nosa w przewodzie nosowym środkowym w obu jamach nosa, również po obkurczeniu błony śluzowej.

Definicja ta uwzględnia fakt, że istnieje całe spektrum schorzeń w CRS z polipowatymi zmianami w zatokach przynosowych i/lub przewodzie nosowym środkowym, ale wyklucza schorzenia, które również objawiają się zmianami polipowatymi w jamie nosa (zwłaszcza zmiany jednostronne – przyp. tłum.).

OSTRE ZAPALENIE ZATOK PRZYNOSOWYCH

Siła dowodów i zaleceń poszczególnych metod leczniczych ostrego zapalenia zatok przynosowych u dorosłych na podstawie EBM¹

Leczenie	Poziom	Stopień rekomendacji	Istotność
Antybiotyki doustne	Ia	A	tak, w ABRS*
Glikokortykosteroid donosowy	Ia	A	tak, głównie w powirusowym ARS**
Połączenie donosowego glikokortykosteroidu i antybiotyku doustnego	Ia	A	tak, w ABRS
Glikokortykosteroid doustny dodany do antybiotyku	Ia	A	w ABRS
Doustny lek antyhistaminowy połączony z analgetykiem i lekiem przeciwobrzętkowym	Ia	A	tak, w wirusowym ARS
Płukanie jam nosa roztworem soli fizjologicznej	Ia	A	tak
Leki obkurczające	brak danych o leczeniu za pomocą jedynie tego leku		nie
Mukolityk	brak danych		nie
Bromek iprapropium	Ia	A	w wirusowym ARS
Probiotyk	Ia	A	w zapobieganiu ARS
Cynk	Ia	C	nie
Witamina C	Ia	C	nie
Echinacea	Ia	C	nie
Fitoterapia (związki pelargonii, myrtol)	Ib	A	tak, w wirusowym i powirusowym ARS
Aspiryna niesteroidowe leki przeciwzapalne	Ib	A	tak, w wirusowym i powirusowym ARS
Acetaminofenon (paracetamol)	Ib	A	tak, w wirusowym i powirusowym ARS
Doustne leki przeciwhistaminowe stosowane u pacjentów z alergią	Ib (1 badanie)	B	nie
Inhalacje parą	Ia(-)***	A(-)****	nie
Kromony	Ib(-)*****	A(-)	nie

¹EBM (Evidence Based Medicine) – medycyna oparta na dowodach

*ABRS (*acute bacterial rhinosinusitis*) – ostre bakteryjne zapalenie zatok przynosowych

**ARS (*acute rhinosinusitis*) – ostre zapalenie zatok przynosowych

***Ia(-) kategoria Ia udowadnia, że leczenie jest nieskuteczne

****A(-) rekomendacja A udowadnia, że lek **nie** jest zalecany

*****Ib(-) kategoria Ib udowadnia, że leczenie jest nieskuteczne

Schemat leczenia pacjentów dorosłych z ostrym zapaleniem zatok przynosowych w podstawowej opiece zdrowotnej na podstawie EBM

Rozpoznanie

Ustalone na podstawie objawów, nie ma potrzeby stosowania diagnostyki radiologicznej (badanie przeglądowe RTG nie jest zalecane).

Objawy trwające krócej niż 12 tygodni:
 nagłe wystąpienie 2 lub więcej objawów, z których jednym powinna być niedrożność nosa lub katar (przedni/tylny):
 ± ból/uczucie rozpierania twarzy
 ± zaburzenia węchu.

Badanie:
 rynoskopia przednia: obrzęk, zaczerwienienie, treść ropna.

Badanie przeglądowe RTG nie jest zalecane.

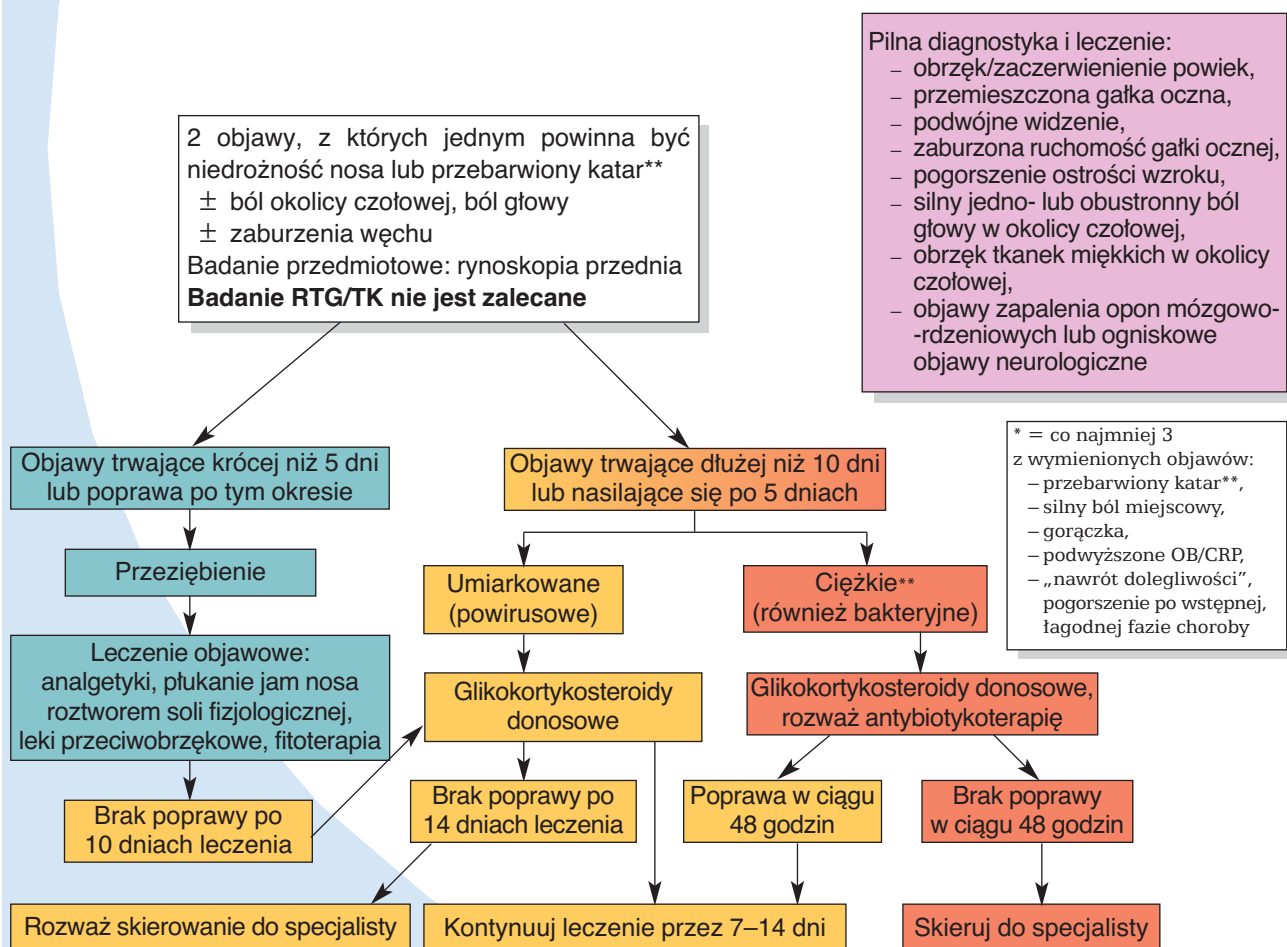
Badanie TK nie jest zalecane, chyba że wystąpią dodatkowe problemy, takie jak:

- bardzo silne zaostrenie choroby
- pacjenci z obniżoną odpornością
- objawy powikłań;

z okresami bezobjawowymi, jeżeli problem ma charakter nawrotowy,

z możliwością konsultacji telefonicznej lub wywiadem bezpośrednim uwzględniającym pytania dotyczące objawów alergicznych (tj. kichanie, wodnisty wyciek z nosa, świąd nosa oraz oczu z łzawieniem).

OSTRE ZAPALENIE ZATOK PRZYNOSOWYCH SCHEMAT LECZENIA DOROSŁYCH W PODSTAWOWEJ OPIECE ZDROWOTNEJ



**ang. discoloured discharge

OSTRE ZAPALENIE ZATOK PRZYNOSOWYCH

Siła dowodów i zaleceń poszczególnych metod stosowanych u dzieci chorych na ostre zapalenie zatok przynosowych na podstawie EBM

Leczenie	Poziom	Stopień rekomendacji	Istotność
Antybiotyk doustnie	Ia	A	tak, w ABRS*
Glikokortykosteroid donosowy	Ia	A	tak, głównie w powirusowym ARS*, badania dotyczyły jedynie dzieci powyżej 12 r.ż.
Połączenie donosowego glikokortykosteroidu i antybiotyku	Ia	A	tak, w ABRS**
Mukolityk (erdosteina)	Ib(-)****	A(-)***	nie
Płukanie jam nosa roztworem soli fizjologicznej	IV	D	tak
Doustne leki przeciwhistaminowe	IV	D	nie
Leki obkurczające	IV	D	nie

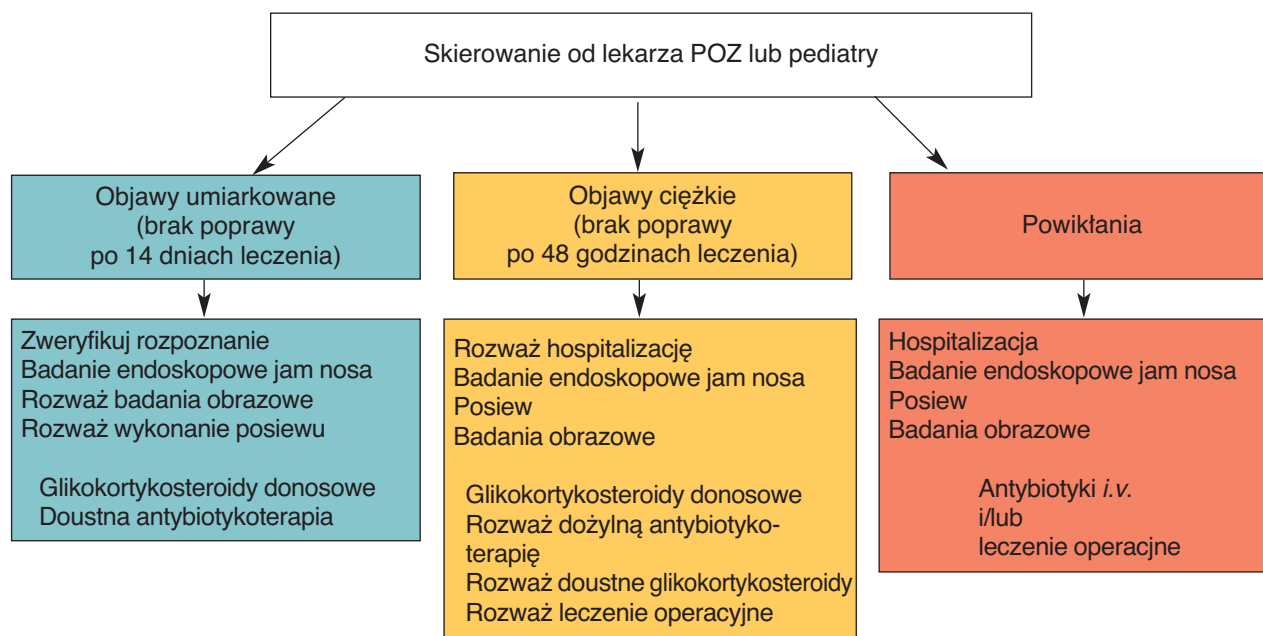
*ARS (*acute rhinosinusitis*) – ostre zapalenie zatok przynosowych

**ABRS (*acute bacterial rhinosinusitis*) – ostre bakteryjne zapalenie zatok przynosowych

***A(-) rekomendacja A udowadnia, że lek **nie** jest zalecany

****Ib(-) kategoria Ib udowadnia, że leczenie jest nieskuteczne

OSTRE ZAPALENIE ZATOK PRZYNOSOWYCH U DOROSŁYCH I DZIECI SCHEMAT POSTĘPOWANIA DLA LARYNGOLOGÓW



OSTRE ZAPALENIE ZATOK PRZYNOSOWYCH

Schemat leczenia dzieci z ostrym zapaleniem zatok przynosowych w podstawowej opiece zdrowotnej na podstawie EBM

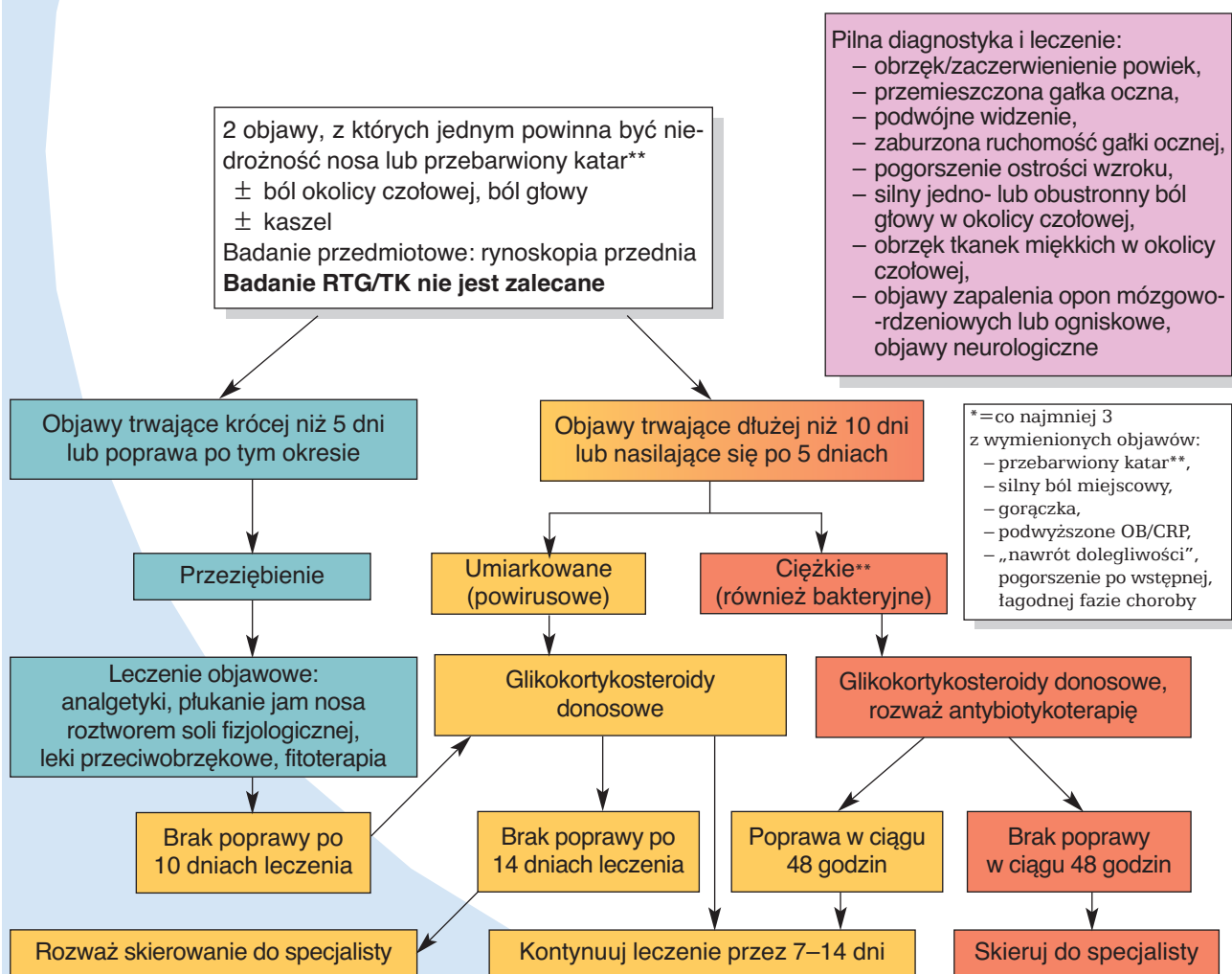
Rozpoznanie

Objawy:
nagle wystąpienie 2 lub więcej objawów, z których jednym powinna być niedrożność nosa lub katar (przedni/tylny):
± ból/uczucie rozpierania twarzy
± **kaszel**.

Badanie (jeżeli objawy są stwierdzone):
– jama nosa (obrzęk, zaczerwienienie, treść ropna)
– jama ustna (katar tylny – spływanie wydzieliny po tylnej ścianie gardła).
Należy wykluczyć schorzenia zębów.

Badanie przeglądowe RTG nie jest zalecane.
Badanie TK nie jest zalecane, chyba że wystąpią dodatkowe problemy, takie jak:
– bardzo silny przebieg choroby
– pacjenci z obniżoną odpornością
– objawy powikłań.

OSTRE ZAPALENIE ZATOK PRZYNOSOWYCH U DZIECI SCHEMAT LECZENIA DZIECI W PODSTAWOWEJ OPIECE ZDROWOTNEJ



**ang. discoloured discharge

PRZEWLEKŁE ZAPALENIE ZATOK PRZYNOSOWYCH

Siła dowodów i zaleceń poszczególnych metod leczniczych przewlekłego zapalenia zatok przynosowych bez polipów nosa u dorosłych na podstawie EBM^{1,2}

Leczenie	Poziom	Stopień rekomendacji	Istotność
Glikokortykosteroidy donosowe	Ia	A	tak
Płukanie jam nosa roztworem soli fizjologicznej	Ia	A	tak
Lizaty bakteryjne	Ib	A	niejasne
Antybiotyk doustny, krótkoterminowo < 4 tyg.	II	B	podczas zaostrzeń
Antybiotyk doustny, długoterminowo ≥ 12 tyg.*	Ib	C	tak, szczególnie gdy IgE nie jest podwyższone
Glikokortykosteroidy doustne	IV	C	niejasne
Mukolityk	III	C	nie
Inhibitor pompy protonowej	III	D	nie
Lek przeciwozkrętkowy doustny/miejscowy	brak danych o leczeniu za pomocą jedynie tego leku	D	nie
Unikanie alergenów u pacjentów z alergią	IV	D	tak
Leki doustne przeciwhistaminowe stosowane u pacjentów z alergią	brak danych	D	nie
Fitoterapia	brak danych	D	nie
Immunoterapia	brak danych	D	nie
Probiotyki	Ib(-)***	A(-)	nie
Leki przeciwgrzybicze – miejscowo	Ib(-)	A(-)	nie
Leki przeciwgrzybicze – systemowo	brak danych	A(-)	nie
Antybiotyk – miejscowo	Ib(-)	A(-)**	nie

¹ Do części badań byli włączeni chorzy na przewlekłe zapalenie zatok przynosowych z polipami.

² Zaostrzenia przewlekłego zapalenia zatok przynosowych powinny być leczone jak ostre zapalenie zatok przynosowych.

*Poziom dowodów dla makrolidów w przewlekłym zapaleniu zatok przynosowych bez polipów jest Ib, a siła zaleceń C, ponieważ dwa podwójnie ślepe badania z kontrolą są sprzeczne; siła zaleceń A istnieje dla pacjentów z przewlekłym zapaleniem zatok przynosowych bez polipów z normalnym poziomem IgE. Nie istnieje badanie randomizowane z kontrolą dla innych antybiotyków.

A(-) rekomendacja A udowadnia, że lek **nie jest zalecany

***Ib(-) kategoria Ib udowadnia, że leczenie jest nieskuteczne

Schemat leczenia pacjentów dorosłych z przewlekłym zapaleniem zatok przynosowych z polipami lub bez polipów nosa w podstawowej opiece zdrowotnej na podstawie EBM

Rozpoznanie

Objawy trwają 12 tygodni lub dłużej; wystąpienie 2 lub więcej objawów, z których jednym powinna być niedrożność nosa lub katar (przedni/tylny):

- ± ból/uczucie rozpierania twarzy
- ± upośledzenie/utrata węchu.

Badanie:

- jamy nosa
- jama ustna (katar tylny – spływanie wydzieliny po tylnej ścianie gardła).

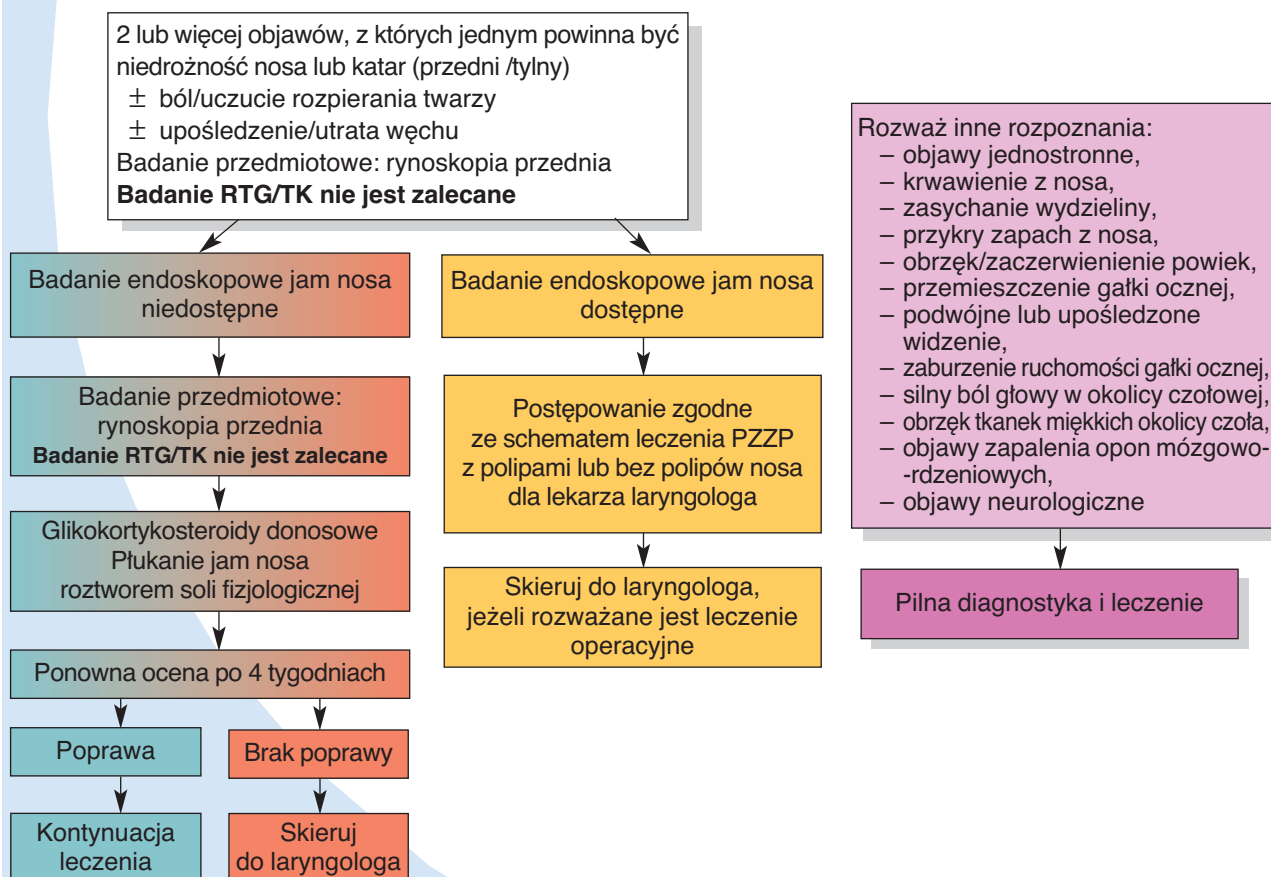
Należy wykluczyć schorzenia zębów.

Dodatkowe informacje diagnostyczne:

pytania dotyczące alergii – jeżeli odpowiedź jest twierdząca, to jest wskazane wykonanie testów alergicznych.

Badanie przeglądowe RTG/TK nie jest zalecane.

**PRZEWLEKŁE ZAPALENIE ZATOK PRZYNOSOWYCH
SCHEMAT LECZENIA DOROSŁYCH W PODSTAWOWEJ OPIECE ZDROWOTNEJ**



PRZEWLEKŁE ZAPALENIE ZATOK PRZYNOSOWYCH

Siła dowodów i zaleceń poszczególnych metod leczniczych w postępowaniu pooperacyjnym u dorosłych z przewlekłym zapaleniem zatok przynosowych bez polipów nosa na podstawie EBM¹

Leczenie	Poziom	Stopień rekomendacji	Istotność
Glikokortykosteroid donosowy	Ia	A	tak
Płukanie jam nosa roztworem soli fizjologicznej	Ia	A	tak
Płukanie jam nosa roztworem soli z xylitolem	Ib	A	tak
Antybiotyk doustny, krótkoterminowo < 4 tyg.	II	B	podczas zaostrzeń
Płukanie jam nosa roztworem soli fizjologicznej z podchlorynem sodu	IIb	B	tak
Antybiotyk doustny, długoterminowo ≥ 12 tyg.*	Ib	C	tak, szczególnie gdy IgE nie jest podwyższone
Płukanie jam nosa roztworem soli fizjologicznej z szamponem dziecięcym	III	C	nie
Glikokortykosteroid doustny	IV	C	niejasne
Antybiotyk – miejscowo	Ib(-)***	A(-)**	nie

¹ Do części badań byli włączeni chorzy na przewlekłe zapalenie zatok przynosowych z polipami.

*Poziom dowodów dla makrolidów w przewlekłym zapaleniu zatok przynosowych bez polipów jest Ib, a siła zaleceń C, ponieważ dwa podwójnie ślepe badania z kontrolą są sprzeczne; siła zaleceń A istnieje dla pacjentów z przewlekłym zapaleniem zatok przynosowych bez polipów z normalnym poziomem IgE. Nie istnieje badanie randomizowane z kontrolą dla innych antybiotyków.

A(-) rekomendacja A udowadnia, że lek **nie jest zalecany

***Ib(-) kategoria Ib udowadnia, że leczenie jest nieskuteczne

Siła dowodów i zaleceń poszczególnych metod leczniczych w postępowaniu pooperacyjnym u dorosłych z przewlekłym zapaleniem zatok przynosowych z polipami nosa na podstawie EBM

Leczenie	Poziom	Stopień rekomendacji	Istotność
Glikokortykosteroid donosowy	Ia	A	tak
Glikokortykosteroid doustny	Ia	A	tak
Antybiotyk doustny, krótkoterminowo < 4 tyg.	Ib	A	tak, niewielki efekt
Anty-IL5	Ib	A	tak
Antybiotyk doustny, długoterminowo ≥ 12 tyg.	Ib	C*	tak, szczególnie gdy IgE nie jest podwyższone
Furosemid	III	D	nie
Płukanie jam nosa roztworem soli fizjologicznej	brak danych	D	niejasne
Leki antyleukotrienowe	Ib(-)***	A(-)**	nie
Anty-IgE ²	Ib(-)	C	niejasne

A(-) rekomendacja A udowadnia, że lek **nie jest zalecany

***Ib(-) kategoria Ib udowadnia, że leczenie jest nieskuteczne

Schemat leczenia pacjentów dorosłych z przewlekłym zapaleniem zatok przynosowych bez polipów nosa dla laryngologów na podstawie EBM

Rozpoznanie

Objawy trwają 12 tygodni lub dłużej; wystąpienie 2 lub więcej objawów, z których jednym powinna być niedrożność nosa lub katar (przedni/tylny):

- ± ból/uczucie rozpierania twarzy
- ± upośledzenie/utrata węchu.

Badanie:

- laryngologiczne, endoskopowe jam nosa
- weryfikacja rozpoznania i leczenia lekarza POZ
- pytania dotyczące alergii: jeżeli odpowiedź jest twierdząca, należy wykonać testy alergiczne.

Leczenie

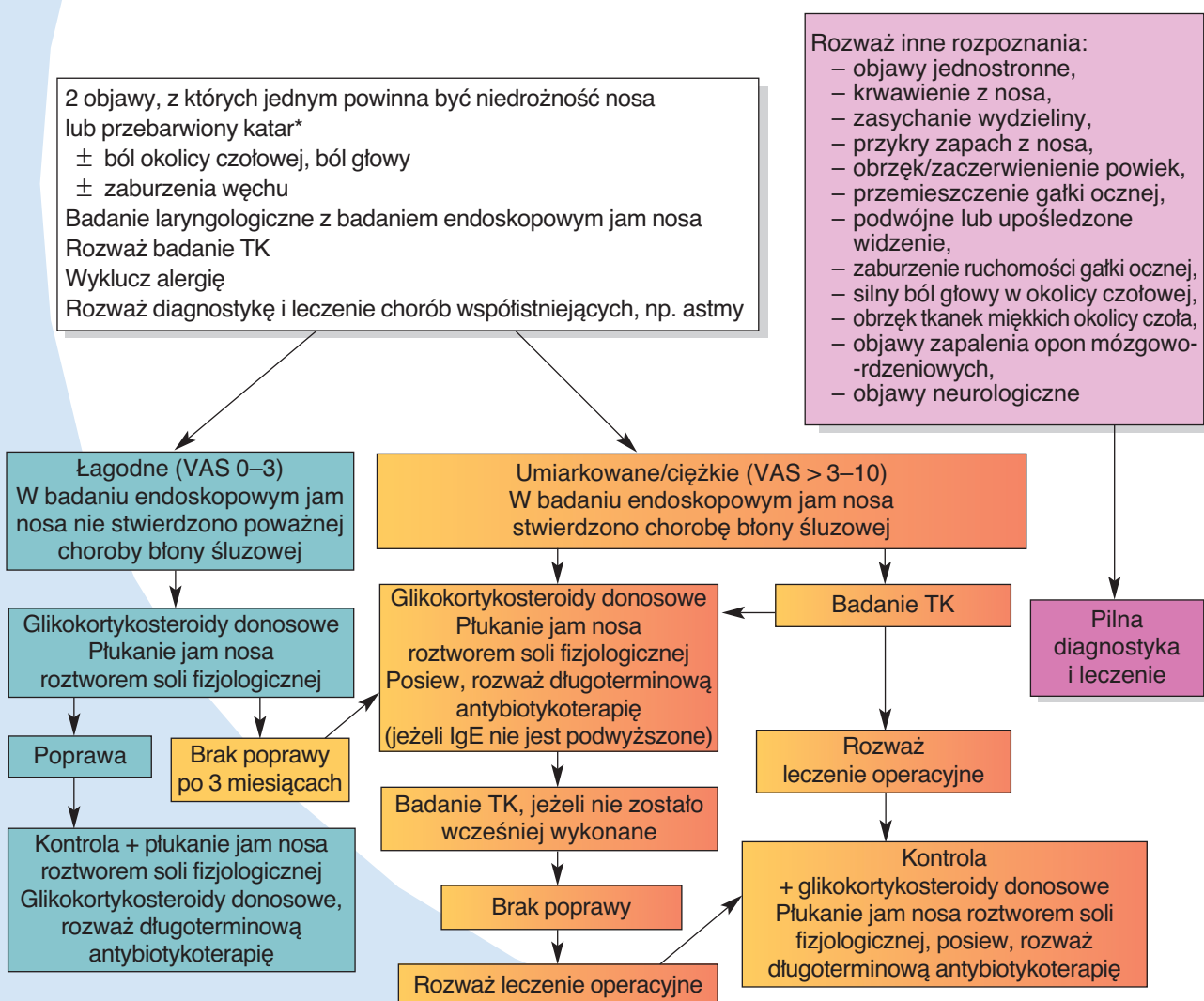
Zalecenia terapeutyczne w CRSsNP u dorosłych zostały przedstawione na schemacie poniżej.

Leczenie powinno zależeć od nasilenia objawów

- nasilenie objawów powinno być oceniane za pomocą wizualnej skali analogowej (VAS) i badania endoskopowego jam nosa.

Zaostrzenie przewlekłego zapalenia zatok przynosowych powinno być leczone jak ostre zapalenie zatok przynosowych.

**PRZEWLEKŁE ZAPALENIE ZATOK PRZYNOSOWYCH BEZ POLIPÓW NOSA U DOROSŁYCH
SCHEMAT POSTĘPOWANIA DLA LARYNGOLOGÓW**



*ang. discoloured discharge

PRZEWLEKŁE ZAPALENIE ZATOK PRZYNOSOWYCH

Siła dowodów i zaleceń poszczególnych metod leczniczych przewlekłego zapalenia zatok przynosowych z polipami nosa u pacjentów dorosłych na podstawie EBM¹

Leczenie	Poziom	Stopień rekomendacji	Istotność
Glikokortykosteroid donosowy	Ia	A	tak
Glikokortykosteroid doustny	Ia	A	tak
Antybiotyk doustny, krótkoterminowo < 4 tyg.	Ib i Ib(-)	C*	tak, niewielki efekt
Antybiotyk doustny, długoterminowo ≥ 12 tyg.	III	C	tak, szczególnie gdy IgE nie jest podwyższone, niewielki efekt
Kapsaicyna	II	C	nie
Inhibitory pompy protonowej	II	C	nie
Desensytyzacja na aspirynę	II	C	niejasne
Furosemid	III	D	nie
Immunosupresant	IV	D	nie
Płukanie jam nosa roztworem soli fizjologicznej	Ib, brak danych dotyczących odosobnionego stosowania	D	tak, dla zmniejszenia dolegliwości
Antybiotyk miejscowo	brak danych	D	nie
Anty-IL5	brak danych	D	niejasne
Fitoterapia	brak danych	D	nie
Leki obkurczające miejscowo/doustnie	brak danych dotyczących odosobnionego stosowania	D	nie
Mukolityk	brak danych	D	nie
Doustne leki przeciwhistaminowe stosowane u pacjentów z alergią	brak danych	D	nie
Leki przeciwgrzybicze – miejscowo	Ia(-)**	A(-)	nie
Leki przeciwgrzybicze – systemowo	Ib(-)****	A(-)***	nie
Leki antyleukotrienowe	Ib(-)	A(-)	nie
Anty-IgE	Ib(-)	A(-)	nie

¹ Do części badań byli włączeni chorzy na przewlekłe zapalenie zatok przynosowych bez polipów nosa.

*Antybiotykoterapia krótkoterminowa została oceniona w dwóch badaniach: w jednym z pozytywnym wynikiem, w drugim – negatywnym. Stąd siła zaleceń C.

**Ia(-) kategoria Ia udowadnia, że leczenie jest nieskuteczne

***A(-) rekomendacja A udowadnia, że lek **nie** jest zalecany

****Ib(-) kategoria Ib udowadnia, że leczenie jest nieskuteczne

Schemat leczenia pacjentów dorosłych z przewlekłym zapaleniem zatok przynosowych z polipami nosa dla laryngologów na podstawie EBM

Rozpoznanie

Objawy: trwają 12 tygodni lub dłużej – wystąpienie 2 lub więcej objawów, z których jednym powinna być niedrożność nosa lub katar (przedni/tylny):

- ± ból/uczucie rozpierania twarzy
- ± upośledzenie/utrata węchu.

Badanie:

- laryngologiczne, endoskopowe jam nosa
- weryfikacja rozpoznania i leczenia lekarza POZ

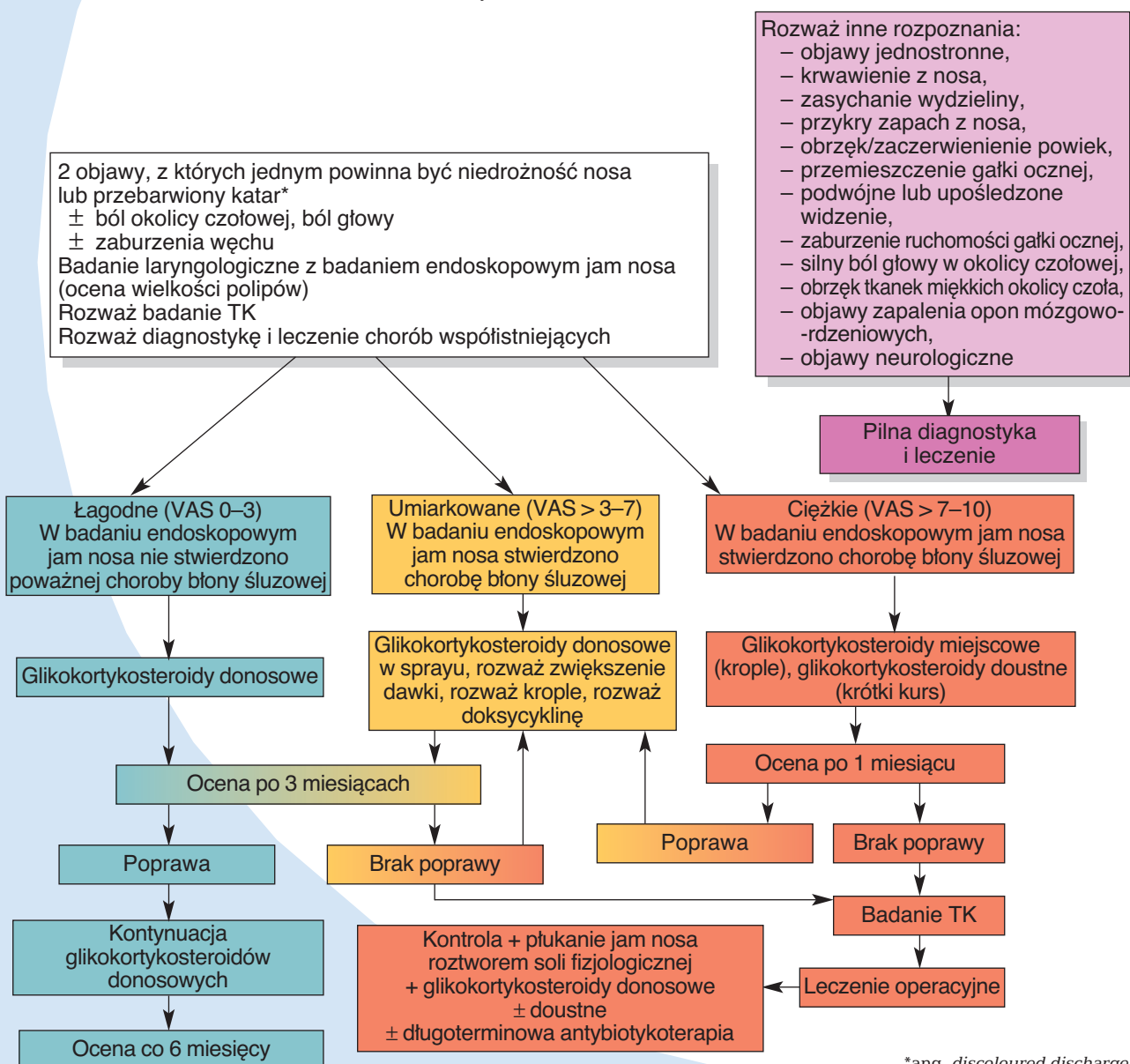
– wywiady dotyczące alergii; jeżeli odpowiedź jest twierdząca, należy wykonać testy alergiczne.

Leczenie

Zalecenia terapeutyczne w CRSwNP u dorosłych przedstawiono na schemacie poniżej.

Leczenie powinno zależeć od nasilenia objawów – nasilenie objawów powinno być oceniane za pomocą wizualnej skali analogowej (VAS) i badania endoskopowego jam nosa.

PRZEWLEKŁE ZAPALENIE ZATOK PRZYNOSOWYCH Z POLIPAMI NOSA U DOROSŁYCH SCHEMAT POSTĘPOWANIA DLA LARYNGOLOGÓW



*ang. discoloured discharge

PRZEWLEKŁE ZAPALENIE ZATOK PRZYNOSOWYCH

Siła dowodów i zaleceń poszczególnych metod leczniczych dla dzieci chorych na przewlekłe zapalenie zatok przynosowych wg EBM

Leczenie	Poziom	Stopień rekomendacji	Istotność
Płukanie jam nosa roztworem soli fizjologicznej	Ia	A	tak
Leczenie refluksu żołądkowo-przełykowego	III	C	nie
Glikokortykosteroid donosowy	IV	D	tak
Antybiotyk doustny, długoterminowo	brak danych	D	niejasne
Antybiotyk doustny, krótkoterminowo < 4 tyg.	Ib(-)**	A(-)*	nie
Antybiotyk dożylnie	III(-)***	C(-)****	nie

*A(-) rekomendacja A udowadnia, że lek **nie** jest zalecany

**Ib(-) kategoria Ib udowadnia, że leczenie jest nieskuteczne

***III(-) kategoria III udowadnia, że leczenie jest nieskuteczne

****C(-) rekomendacja C udowadnia, że lek **nie** jest zalecany

Schemat leczenia przewlekłego zapalenia zatok przynosowych bez polipów nosa u dzieci – dla laryngologów

Rozpoznanie

Objawy trwające 12 tygodni lub dłużej. Wystąpienie 2 lub więcej objawów, z których jednym powinna być niedrożność nosa lub katar (przedni/ tylny):

- ± ból/uczucie rozpierania twarzy
- ± **kaszel**.

Dodatkowe informacje diagnostyczne:

- pytania dotyczące alergii; jeżeli odpowiedź jest twierdząca, należy wykonać testy alergiczne.

Badanie: laryngologiczne, badanie endoskopowe jam nosa – jeżeli dostępne.

Badanie przeglądowe RTG/TK nie jest zalecane, chyba że jest rozważane leczenie operacyjne.

Leczenie

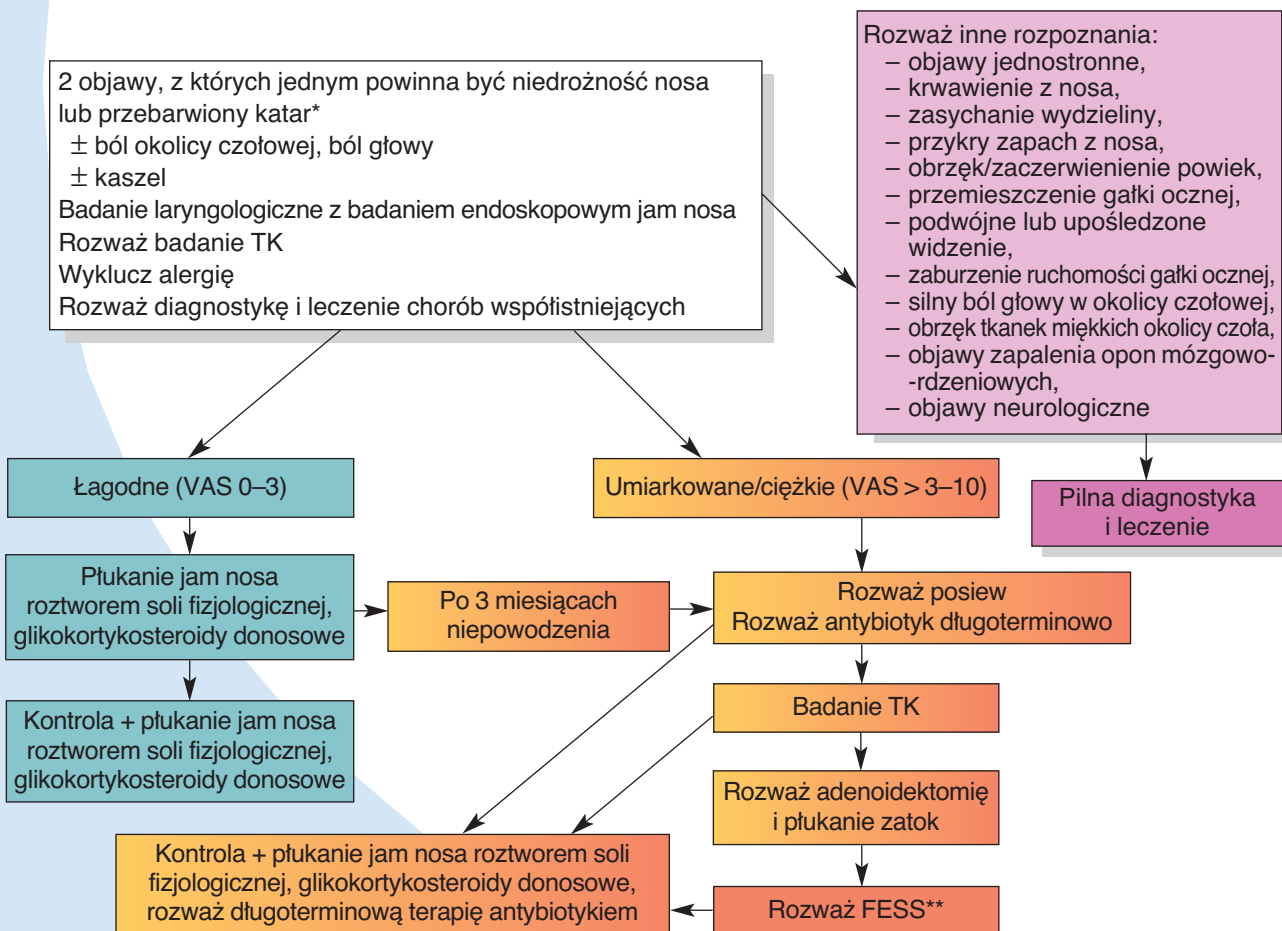
Zalecenia terapeutyczne w przewlekłym zapaleniu zatok przynosowych u dzieci zostały przedstawione na schemacie poniżej.

Schemat postępowania przeznaczony jest dla małych dzieci. Dzieci starsze, w wieku, w którym przerost migdałka gardłowego nie powinien być uwzględniany, mogą być leczone jak dorośli.

Zaostrzenie przewlekłego zapalenia zatok przynosowych powinno być leczone jak ostre zapalenie zatok przynosowych.

Leczenie powinno być uzależnione od nasilenia objawów. ●

PRZEWLEKŁE ZAPALENIE ZATOK PRZYNOSOWYCH BEZ POLIPOW U MAŁYCH DZIECI SCHEMAT POSTĘPOWANIA DLA LARYNGOLOGÓW



*ang. discoloured discharge

**FESS – ang. functional endoscopic sinus surgery – endoskopowa czynnościowa operacja zatok przynosowych

Wydanie ukazało się dzięki firmie Takeda Polska Sp. z o.o.

Opracowanie: prof. dr hab. med. Antoni Krzeski, dr med. Marcin Straburzyński

© **Wydawca:** RYNOLOGIA POLSKA ul. Hoża 37 lok. 5, 00-681 Warszawa
STOWARZYSZENIE
Opracowanie graficzne, skład i łamanie: M-art

Wszelkie prawa zastrzeżone. Kopiowanie w części lub w całości bez uzyskania zezwolenia wydawcy jest zabronione. Wydawca nie ponosi odpowiedzialności za treść reklam, ogłoszeń i materiałów sponsorowanych zamieszczonych w Magazynie Otorynolaryngologicznym. Magazyn Otorynolaryngologiczny przeznaczony jest wyłącznie dla lekarzy, którzy posiadają uprawnienia do wystawiania recept.

www.magazynorl.pl